FACULTE DE MEDECINE
SAINT-LOUIS LARIBOISIERE
UNIVERSITE PARIS VII

ANNEE 1971

THESE

N° 196

POUR LE

DOCTORAT EN MEDECINE

(Diplôme d'Etat)

PAR

Dominique HERRMANN épouse JANIS

Née le 15 janvier 1946 à BOULOGNE-sur-SEINE

Ancien Externe des Hôpitaux de Paris

PRESENTEE ET SOUTENUE PUBLIQUEMENT LE : . . . . . .

LES PARALYSIES PHRENIQUES ACQUISES, UNILATERALES, D'ORIGINE RADICULAIRE ou TRONCULAIRE

Président : Monsieur VIC DUPONT, Professeur

EDITIONS MEDICALES ET UNIVERSITAIRES

40, rue Pascal - PARIS XIIIe

FACULTE DE MEDECINE
SAINT-LOUIS LARIBOISIERE
UNIVERSITE PARIS VII

ANNEE 1971

THESE

N°

POUR LE

DOCTORAT EN MEDECINE

(Diplôme d'Etat)

PAR

Dominique HERRMANN épouse JANIS

Née le 15 janvier 1946 à BOULOGNE-sur-SEINE

Ancien Externe des Hôpitaux de Paris

PRESENTEE ET SOUTENUE PUBLIQUEMENT LE : . . . . . .

LES PARALYSIES PHRENIQUES ACQUISES, UNILATERALES, D'ORIGINE RADICULAIRE ou TRONCULAIRE

Président : Monsieur VIC DUPONT, Professeur

EDITIONS MEDICALES ET UNIVERSITAIRES

40, rue Pascal - PARIS XIIIe

UNIV.
LEIDEN
BIBL.

A mon Père

A ma Mère

A mon Mari

A ma Fille

A mes Beaux Parents

A toute ma Famille

Digitized by the Internet Archive
in 2026

https://archive.org/details/IA41554017_0010

A Monsieur le Professeur VIC DUPONT

Professeur de Réanimation Médicale à la Faculté de Médecine de Paris

Commandeur de la Légion d'Honneur

qui m'a fait l'honneur de bien vouloir présider cette thèse.

Qu'il soit assuré de ma profonde gratitude.

A Monsieur le Professeur RISTELHUEBER

Chef de Service à l'Hôpital de Saint Denis
Professeur à la Faculté de Reims

Qui m'a accueilli dans son service

Qu'il soit remercié pour l'enseignement qu'il m'a prodigué et trouve ici l'expression de ma reconnaissance.

A Monsieur le Docteur BLONDEAU

Pneumo Phtisiologue
Assistant d'Electroradiologie du Centre Hospitalier de St Denis

qui m'a permis de consulter ses observations et m'a conseillé dans l'élaboration de cet ouvrage.

Qu'il trouve ici l'expression de ma reconnaissance et de mon admiration.

A la Société AGFA-GEVAERT

Qu'elle soit remercié de la collaboration technique qu'elle a apportée à la réalisation de cet ouvrage.

INTRODUCTION

L'atteinte du nerf phrénique aboutit à une paralysie diaphragmatique. Cette étude se limitera aux paralysies unilatérales du diaphragme et particulièrement à leurs causes.

Les paralysies bilatérales entrent dans un groupe étiologique et séméiologique totalement différent ne feront pas l'objet de cette étude.

Seront donc envisagés :

- en premier lieu, l'anatomie du nerf phrénique et ses rapports puis la physiologie et physiopathologie du diaphragme.

- en second lieu, les circonstances de découverte, les signes fonctionnels, physiques, radioscopiques, radiographique ainsi que les examens complémentaires à pratiquer. En effet certains problèmes diagnostiques positifs et différentiels se posent dans la pratique courante en particulier avec l'éventration dia diaphragmatique.

- en troisième lieu le diagnostic étiologique tantôt évident tantôt à préciser.

- enfin évolution, pronostic et problèmes thérapeutiques qui sont fonction évidemment de la cause même de la paralysie phrénique.

Quelques observations publiées dans la littérature ainsi que d'autres personnelles ont inspirées cette étude sommaire.

D'emblée peut être soulevée l'idée que le diagnostic positif d'une paralysie phrénique primitive n'est pas toujours évident, et que la recherche de la cause peut soulever certaines discussions.

oOo

PLAN

- Introduction

I - Anatomie du nerf phrénique

II - Physiologie et physiopathologie des coupoles diaphragmatiques

A - Position physiologique des coupoles,

B - Les coupoles, leurs variations

C - Physiologie du diaphragme

D - Physiopathologie

III - Sémiologie clinique et paraclinique d'une paralysie phrénique :

A - Etude clinique des paralysies diaphragmatiques :

1 - Circonstances de découverte

2 - Etude des symptômes fonctionnels,

3 - Les signes physiques

4 - Les signes radiologiques :

- radiographie
- radioscopie
- radiocinéma

B - Les examens complémentaires :

1 - Le pneumopéritoine

2 - les radios digestives

3 - les examens électriques

4 - l'exploration fonctionnelle respiratoire

5 - la bronchographie

6 - l'électrocardiogramme

7 - les radios du rachis cervical

8 - les urographies intraveineuses

9 - sérologie

IV - Le diagnostic de paralysie diaphragmatique

A - Le diagnostic positif

B - Le diagnostic différentiel

C - Le diagnostic étiologique

V - Evolution pronostique et traitement :

A - Evolution

B - Pronostic

C - Traitement

VI - Présentation des observations à l'origine de notre étude

VII - Présentation des observations retrouvées dans la littérature

- Conclusion

- Bibliographie.

oOo

I - ANATOMIE DU NERF PHRENIQUE

ANATOMIE DU NERF PHRENIQUE

Le nerf phrénique, nerf mixte et complexe comporte des fibres motrices, sensitives et végétatives. Il est essentiellement moteur de l'hémidiaphragme correspondant (nerf inspiratoire interne de Charles Bell).

Le nerf phrénique naît dans la corne antérieure de la moelle par une racine principale de la 4e cervicale et par deux racines secondaires, inconstantes, des 3e et 5e cervicales. De là il descend à travers le cou et le thorax jusqu'au diaphragme ou il se termine.

- Trajet et rapports :

a) - Au cou, le nerf descend dans la gaine aponévrotique du scalène antérieur, d'abord le long du bord externe de ce muscle jusqu'au point où il reçoit le rameau de la 5e cervicale. A partir de ce point le phrénique se porte obliquement en bas et en dedans sur la face antérieure du scalène pour atteindre son bord interne à la base du cou. L'artère cervicale ascendante monte en dedans du phrénique.

b) - A la base du cou, le phrénique placé sur la partie interne du scalène antérieur se projette sur l'interstice qui sépare les chefs sternaux, des chefs claviculaires du sterno-cléido-mastoïdien.

c) - A l'entrée du thorax, le phrénique droit passe entre l'artère et la veine sousclavière ou bien entre l'artère sous clavière et le confluent veineux jugulo-sous clavier. Il croise le plus souvent l'artère en dehors de l'origine de la mammaire interne mais toujours en dehors du pneumogastrique et de l'anse de Vieussens. Il est alors sur le dôme pleural.

Il croise ensuite de dehors en dedans la face antérieure de l'artère mammaire interne.

Le phrénique gauche passe en dehors de la crosse du canal thoracique dont il reste séparé par l'aponévrose du scalène antérieur en arrière de la veine sous clavière ou de l'origine du tronc veineux brachiocéphalique gauche et en avant de l'artère sous clavière, il affecte ensuite avec la mammaire interne les mêmes rapports que le phrénique droit.

d) - Dans le thorax : le phrénique droit descend sur le côté postéro-externe du tronc brachiocéphalique droit, puis sur la face externe de la veine cave supérieure. Il passe immédiatement ensuite en avant du pédicule pulmonaire droit et descend verticalement jusqu'au diaphragme. Le long de la face latérale du pédicule, le phrénique droit aborde le diaphragme sur le côté antéro-externe de la veine cave inférieure. Il reste cependant séparé de ce vaisseau par un prolongement du péricarde, recouvert lui même par le ligament phréno-péricardique droit.

Le phrénique gauche un peu plus long que le droit, croise la face antérieure de la portion horizontale de la crosse aortique un peu en avant du pneumogastrique. Il est normalement séparé de la crosse de l'aorte par un étroit intervalle occupé par la plèvre et le poumon gauche ou des ganglions médiastinaux antérieurs. Il se trouve au voisinage de la bronche principale gauche et en avant du ligament artériel.

Ces ganglions médiastinaux se trouvent fréquemment atteints et hypertrophiés au cours des primo-infections. Plus bas le nerf descend sur la face latérale gauche du péricarde obliquement en avant et à gauche. Ainsi il passe à 2 cm environ en avant du pédicule pulmonaire gauche et atteint le diaphragme un peu en arrière de la pointe du coeur.

A leurs extrémités inférieures, ces nerfs phréniques sont en rapports avec les ganglions lymphatiques juxta phréniques droits et gauches.

Enfin dans leur trajet thoracique les nerfs phréniques sont en connexions immédiates avec la plèvre, le dôme pleural ensuite la plèvre médiastine.

Dans tout leur trajet thoracique ils sont accompagnés par les vaisseaux diaphragmatiques supérieurs.

- Distributions :

Le nerf phrénique ne donne aucune branche collatérale au cou. Dans le thorax, il fournit des rameaux à la plèvre et au péricarde. Il se termine sur les faces supérieures et inférieures du diaphragme.

Le nerf phrénique droit se divise normalement au dessous et très près du diaphragme en 3 ou 4 branches. Ces branches pénètrent dans le diaphragme en passant soit par la partie externe de l'orifice de la veine cave inférieure, soit en dehors. Elles se distinguent en 2 catégories, la plupart d'entre elles, sauf une qui va à la veine cave inférieure, sont des rameaux musculaires supérieurs, destinés à la partie sterno-costale du diaphragme, une autre appelée branche abdominale concerne surtout les piliers.

Le nerf phrénique gauche se divise à peu près comme le phrénique droit.

- Anastomoses :

Le nerf phrénique s'anastomose à l'entrée du thorax avec le nerf du sous clavier et aussi avec le ganglion cervical inférieur du grand sympathique.

Le phrénique accessoire ne se détache d'ordinaire du suus clavier et se réunit au tronc nerveux à la base du cou ou dans le thorax.

- Rôle moteur du nerf phrénique :

L'innervation motrice du diaphragme est assurée de la manière suivante : chaque nerf phrénique innerve strictement la moitié du diaphragme. En particulier la partie du pilier droit se trouvant à gauche de la ligne médiane est innervée par le phrénique gauche. De plus, chaque racine assurera la motricité d'une partie distincte de la coupole. Pour Douady la partie antéro-interne

de chaque coupole serait innervée par la 4e racine cervicale et la partie postéro-externe par la 5e racine cervicale.

Les 4 ou 6 nerfs intercostaux auraient pour certains auteurs un rôle moteur accessoire mais la plupart nient ce rôle.

oOo

II - PHYSIOLOGIE ET PHYSIOPATHOLOGIE

DES COUPOLES DIAPHRAGMATIQUES

A - POSITION PHYSIOLOGIQUE DES COUPOLES

- Sur la radio de face, la différence de niveau entre les deux coupoles est variable mais en moyenne, elle est de 1,5 cm. La coupole droite étant la plus haute. Mais cette différence peut aller de 0 à 2,5 cm.

- De profil : les deux coupoles se croisent en arrière.

Sur le profil droit la coupole gauche est entièrement au dessous de la droite.

Bien entendu le niveau des deux coupoles peut aussi s'élever modérément en cas d'aérogastrie, de grossesse ou d'obésité.

B - LES COUPOLES - LEURS VARIATIONS

La hauteur des coupoles est assez variable suivant les sujets. Généralement la coupole droite atteint le 4e cartilage costal droit et la gauche plus basse, le 5e cartilage costal gauche. Elles peuvent être l'une et l'autre plus élevées encore se projettant au bord inférieur de la 3e côte. Ces chiffres correspondent à la disposition que l'on trouve chez le cadavre.

Sur le vivant on admet généralement que dans la respiration normale, le diaphragme s'élève au moment de l'expiration jusqu'à la 6e cote à gauche, jusqu'à la 5e à droite. Au cours de l'inspiration normale, les coupoles s'abaissent de 2 à 3 cm. Au cours de l'inspiration forcée la descente du muscle est de 3 à 4 cm. La hauteur de la voute diaphragmatique peut varier de 1 à 7 cm.

La dénivellation est évidemment plus marquée chez les sujets présentant une respiration diaphragmatique et costale inférieure. Elle est donc plus grande chez l'homme que chez la femme.

c) - Physiologie du diaphragme :

Diaphragme et ventilation pulmonaire.

Le diaphragme se contracte durant l'inspiration chez tous les sujets normaux. Le fait est confirmé par l'étude électromyographique chez l'animal. Les enregistrements des courants d'action du nerf phrénique et du diaphragme dans diverses espèces montrent qu'il y a une relaxation musculaire complète pendant la plus grande partie de l'expiration. Cependant l'analyse de la respiration fait penser qu'il y a persistance d'une contraction résiduelle diminuant progressivement d'intensité durant la première phase de l'expiration. En respiration calme l'activité commence avec le début du flux inspiratoire, elle augmente d'intensité pendant l'inspiration et persiste après le début de l'expiration. En respiration profonde, l'activité électrique du diaphragme démarre avant le début de l'inspiration. Il est intéressant de comparer ces faits avec l'activité électrique des muscles abdominaux et notamment celle du transverse de l'abdomen, véritable antagonisme du diaphragme. Le tonus de l'un se relâche au fur et à mesure que l'autre se met en tension et se contracte.

Le diaphragme est le muscle inspirateur principal. En respiration calme, il peut être le seul muscle respiratoire en fonctionnement . Wade a calculé que le diaphragme en se déplaçant d'un centimètre, mobilise environ 350 ml d'air. Une course de 1,5 cm correspondant donc à peu près au volume courant.

La part représentée dans la capacité vitale par l'action du diaphragme peut être située approximativement à 40 %. L'action du diaphragme s'inscrit dans la capacité inspiratoire, c'est-à-dire dans la partie de la capacité vitale correspondant à l'action des muscles inspirateurs à l'exclusion de toute action des expirateurs. La capacité inspiratoire est égale, en position debout à 60 %, de la capacité vitale. L'action du diaphragme assure donc environ les deux tiers de la capacité inspiratoire.

D - PHYSIOPATHOLOGIE

1 - Paralysies des muscles ventilatoires :

Lorsque la lésion est unilatérale (phrénicectomie par exemple) l'ascension isolée d'un hémidiaphragme pendant le temps inspiratoire peut provoquer un court circuit aérien intra-pulmonaire, le poumon sous jacent à la lésion se vidant dans le poumon sain. Le phénomène inverse s'effectuant au cours de l'expiration, il s'atablit une ventilation pendulaire qui peut affecter de façon particulièrement grave les échanges gazeux puisqu'elle occasionne une hypoventilation bilatérale (en entendant par ventilation l'apport d'air frais au niveau de l'alvéole).

La phrénicectomie réalise une paralysie localisée, aux conséquences ventilatoires graves. Elle aboutit à une mutilation considérable du poumon intéressé, la capacité vitale étant considérablement diminuée et la capacité résiduelle fonctionnelle nettement augmentée.

Cournand et Richards chez cinq malades ayant eu une phrénicectomie trouvent un déficit de la capacité vitale et de la ventilation maxima par minute de 40 % environ, associé à une augmentation du volume résiduel. C'est donc pour ces conséquences fonctionnelles fâcheuses que la phrénicectomie a été abandonnée.

2 - Physiopathologie de la fonction diaphragmatique :

L'examen électrique sous contrôle radioscopique sera toujours très utile pour affirmer la paralysie du nerf phrénique. On peut utiliser l'appareil de mesure de la chronaxie de Bourguignon. Pour exciter le phrénique, on place l'électrode active sur le trajet cervical du nerf en un point situé légèrement en dedans et en dessous du point d'Erb (point d'excitation du plexus brachial situé 2 à 3 cm au dessous de la clavicule un peu en dehors du bord externe du sterno-cléido-mastoïdien. L'excitation du nerf provoque chez le sujet normal une réaction brusque de la base du thorax du même côté, soulevement des côtes et projection en dehors. Le point moteur étant trouvé, la recherche de la chronaxie est

alors possible. Si le sujet a été préalablement placé sous écran radioscopique on constate que normalement l'excitation du nerf phrénique au cou détermine l'abaissement brusque de l'hémidiaphragme du coté excité, l'amplitude est plus grande que dans l'inspiration physiologique profonde. La réponse du diaphragme est toujours unilatérale mais l'hémidiaphragme opposé va se déplacer en sens inverse sous la poussée des viscères abdominaux, ce qui donne le mouvement de balance observé d'ordinaire dans la paralysie phrénique. Lorsque le nerf phrénique dégénère, la chronaxie des points moteurs du diaphragme augmente de même que les chronaxie du nerf symétrique (lois des répercussions réflexes de Bourguignon). Chez le phrénicectomisé récent, l'excitation du phrénique ne provoque aucune réaction du diaphragme. L'excitation du phrénique opposé donne le mouvement de balance et la mesure de sa chronaxie montre qu'elle est toujours augmentée par le phénomène de répercussion.

L'atteinte du nerf phrénique peut entraîner outre la paralysie du diaphragme due à l'interruption des fibres motrices, des troubles de la trophicité par section des fibres végétatives. Ces troubles peuvent aller progressivement jusqu'à l'atrophie totale du muscle. Les fibres sympathiques du tronc du phrénique assurent la trophicité du muscle; les connexions phrénicosympathiques basses en règlent la tonicité.

oOo

III - SEMEIOLOGIE CLINIQUE ET PARACLINIQUE D'UNE PARALYSIE DU PHRENIQUE

A - ETUDE CLINIQUE DES PARALYSIES DIAPHRAGMATIQUES

L'atteinte du nerf phrénique se traduit en clinique :

- par un syndrome moteur, la paralysie phrénique objet de notre étude,

- par un syndrome sensitif, la névralgie du phrénique pouvant être associée à la paralysie.

1 - Circonstances de découverte :

Il s'agit parfois d'un dépistage à l'occasion d'un examen radiologique orienté ou systématique. Dans d'autres cas au contraire, il existe une symptomatologie variée ayant amené ce malade à consulter ou bien retrouvée lors de l'interrogatoire du malade.

2 - Etude des symptomes fonctionnels :

a) - Les signes respiratoires :

La dyspnée soit dyspnée d'effort, le caractère inspiratoire est parfois remarqué par le malade (cas d'un viticulteur qui ne pouvait plus siphoner ses tonneaux),

soit dyspnée banale d'apparition progressive,

soit dyspnée de décubitus qui s'observe en cas de paralysie unilatérale ou bilatérale marquée. La coexistence éventuelle de troubles associés : toux, expectoration est plus rare.

b) - Les signes digestifs : ils sont le fait des lésions gauches. Aucun de ces troubles n'est caractéristique, tous les types de dyspepsie étant possible.

c) - Les signes cardiaques, provoqués aussi par le déplacement des poumons et du médiastin.

Il peut s'agir d'extrasystoles de tachycardies banales ou même de douleur à type d'angor irradiant le long du bras.

d) - Les douleurs :

Tantôt il s'agit de névralgie phrénique accompagnant la paralysie, qui lorsqu'elle est typique, est paroxystique.

Tantôt la névralgie phrénique constitue l'élément dominant d'une autre affection (pleurésie diaphragmatique, suppuration phrénique, affection hépato biliaire etc....). Le trajet douloureux s'étend de la région épigastrique jusqu'au cou. La douleur est aggravée par la déglutition et la respiration, elle peut s'accompagner de hoquet. La douleur irradie vers l'épaule, elle est rarement aussi typique. Les douleurs sont alors uniquement thoraciques ou scapulaires.

3 - Les signes physiques :

Leur intérêt historique peut être rappelé :

a) - Inspection :

Test de Litten : ondulations visibles dans la région du 7e espace intercostal qui disparaissaient en cas de paralysie.

Signe de Hoover : assymétrie de l'expansion costale,

Signe de Duchenne, recherche d'une respiration paradoxale abdominale, le ventre se creuse à l'inspiration du côté atteint.

b) - La palpation :

Abolition du réflexe de Paillard.

c) - Percussion :

On pourra découvrir à droite une matité ou à gauche une zone sonore. Il s'agira dans le 1er cas d'une ascension de la zone de matité hépatique, dans le second cas d'une élévation de la sonorité de l'espace de Traube.

Des deux côtés l'interposition d'un angle colique dilaté et sonore situé directement sous la coupole est possible.

d) - Auscultation :

Elle montrera à ce niveau la disparition du murmure vésiculaire dans une zone plus ou moins étendue. Ce tableau clinique rappelle un épanchement pleural sans le souffle et l'égophonie et l'on pourrait être tenté de faire une ponction exploratrice qui ne serait pas sans danger.

Il est bien évident que si la découverte de quelques uns de ces symptômes soulèvent quelqu'impressions présomptives, ce sera l'examen radiologique qui apportera la preuve diagnostique.

4 - Les signes radiologiques :

Eléments essentiels du diagnostic.

a) - Les radiographies :

Il est évident qu'une documentation capable d'étudier le jeu et les positions des coupoles diaphragmatiques doit grouper au minimum un cliché en inspiration forcée, en expiration forcée et aussi des clichés de profil en inspiration-expiration tirés du côté de l'anomalie diaphragmatique éventuelle.

Les clichés inspiration-expiration seront tirés aux mêmes constantes radiologiques et développés en même temps. Cette technique utile pour la recherche des territoires broncho alvéolaires et vasculaires pathologiques, des zones de trapping voire de sténose et néosténose bronchique, ne présente pas le même intérêt quant aux problèmes phréno-diaphragmatiques.

b) - La radioscopie :

Quelle que soit la cause de la paralysie on observe que :

- la coupole du côté atteint est en position haute,

- lors de la respiration lente, le diaphragme présente des mouvements synchrones non limités du côté atteint.

- en respiration normale et profonde, on note un retard du jeu de la coupole pathologique par rapport au côté sain.

- en respiration rapide et lors du test du reniflement il y a apparition de mouvements paradoxaux (inversion caractéristique). La coupole du côté atteint s'élève durant l'inspiration, car elle subit l'augmentation de la pression abdominale produite par l'abaissement de la coupole saine.

Dans la pratique courante, la scopie classique ou à l'amplificateur de brillance doit étudier les mouvements des coupoles en respiration lente, normale, rapide au reniflement et à la toux.

d) - Le radiocinéma :

Il est intéressant, ayant l'avantage de donner une plus faible irradiation grâce à l'amplificateur de brillance. L'enregistrement de la cinétique, document objectif, permet l'examen au ralenti et des lectures successives pour analyser en particulier une respiration paradoxale provoquée par le reniflement,de plus le radiocinéma permet la discussion collective et l'éducation.

C'est en fait la scopie et le radiocinéma qui apporteront les meilleurs arguments diagnostiques.

B - LES EXAMENS COMPLEMENTAIRES

Les examens complémentaires sont parfois nécessaire pour confirmer un diagnostic présomptif ou compléter un bilan paraclinique.

1 - Le pneumopéritoine, de technique facile visualise nettement la silhouette diaphragmatique qui est soulignée par l'air. Il rend compte lorsque l'anomalie est à droite de l'état de la surface hépatique (cet examen a surtout un intérêt pour le diagnostic différentiel avec les hernies diaphragmatiques).

2 - Les radios digestives : ne sont pratiquées qu'à titre de bilan, en raison de l'importance possible du déplacement des organes digestifs, modification de l'estomac en cas de lésions diaphragmatiques gauche, ou un volvulus

selon un axe vertical, des aspects en cornue, en cascade, des plicatures au niveau du cardia et du pylore.

Le lavement baryté peut montrer une ascension des angles coliques, parfois une interposition entre le diaphragme et le foie ou l'estomac.

3 - Deux types d'examens électriques, peu réalisable en pratique seraient d'un grand intérêt.

L'électrostimulation externe, provoquée par le courant faradique du point phrénique situé un peu en dehors du bord externe du S.C.M; environ deux centimètres au dessus de la clavicule. Cette électrostimulation du côté sain en cas de paralysie phrénique aboutit la plupart du temps à une respiration paradoxale du côté opposé, observée en radiocinéma ou scopie. La stimulation au cou du côté lésé reste sans effet.

L'électromyogramme est encore plus difficile à obtenir en pratique. La méthode par sonde oesophagienne à deux inconvénients, le déplacement du ballonet en expiration forcée donc l'affaiblissement du tracé et surtout l'étude des deux diaphragmes à la fois et seulement dans la région des piliers.

La méthode par ponction directe est aveugle et n'explore que des unités au hasard. Cependant cette méthode devrait permettre en se perfectionnant d'apporter des éléments irréfutables sur la nature musculaire ou nerveuse des lésions.

4 - L'exploration fonctionnelle respiratoire :

Dhuner montre qu'en cas de paralysie phrénique pure du sujet exempt d'atteinte pleuropulmonaire, il n'y a au point de vue fonctionnel qu'une chute isolée de la capacité vitale de l'ordre de 28 %, bien supportée. La capacité résiduelle fonctionnelle est diminuée à la suite du déplacement du volume courant en zone expiratoire. L'inspiration est passive tandis que l'expiration devient active par l'action du muscle transverse de l'abdomen.

5 - La bronchographie : précise davantage la morphologie périphérique, les refoulements, les obstructions éventuelles.

6 - L'électrocardiogramme permet d'éliminer un angor à l'origine d'un syndrome douloureux.

7 - Les radios du rachis cervical : de face, de profil, de trois quart, montrent éventuellement le rétrécissement des trous de conjugaison, correspondant aux racines du phrénique, de l'arthrose unco-vertébrale. Si d'autres signes pouvaient faire évoquer une exceptionnelle hernie discale, une exploration néurologique complète serait à effectuer en milieu spécialisé.

8 - Les urographies intraveineuses : recherchent une éventuelle malposition rénale, une ectopie pouvant être un argument en faveur de la nature congénitale de l'anomalie diaphragmatique.

9 - Au point de vue sérologique, réactions virales, Bordet Wassermann en cas d'anévrysme aortique.

oOo

IV - LE DIAGNOSTIC DE PARALYSIE DIAPHRAGMATIQUE

A - LE DIAGNOSTIC POSITIF DE PARALYSIE PHRENIQUE

Le diagnostic positif est donc posé sur l'association de trois signes:

1 - La constatation d'une coupole immobile et surélevée animée d'un mouvement paradoxal.

Mais fait important, la respiration paradoxale ne semble pas absolument pathognomonique de la paralysie phrénique. En effet d'abord la respiration paradoxale n'est pas constante dans les vraies paralysies phréniques. Elle pourrait exister dans les hernies, elle a été décrite en cas de tumeurs du diaphragme (neurinome) kyste entérogénique et d'une malade qui présentait une collection suppurée sus-diaphragmatique.

2 - L'absence de réponse à l'électrostimulation du nerf phrénique.

3 - L'existence d'un document radiologique normal, antérieur à la paralysie phrénique peut avoir une valeur affirmative. En fait cet élément fait souvent défaut, ce qui peut faire discuter la possibilité d'une éventration congénitale. Celle-ci cliniquement ne se distingue en rien de la paralysie phrénique et l'électrostimulation du nerf phrénique resterait également sans réponse lorsque le muscle est absent.

B - DIAGNOSTIC DIFFERENTIEL

1 - Le diagnostic différentiel se pose surtout devant les anomalies de position :

On éliminera d'abord ce qui n'est pas une paralysie phrénique.

a) - Les anomalies "physiologiques" que nous avons déjà analysées.

b) - Les anomalies pleurales qui retentissent sur le jeu diaphragmatique (épanchement et leurs séquelles, adhérences, symphyse).

- Le mésothéliome qui peut se manifester par une immobilité absolue, du diaphragme, une rétraction pariétale et un aspect de pachypleurite bourgeonnante.

- Les anomalies parenchymateuses : atélectasies ou rétraction par tuberculose ou cancer. Une sténose totale donne une diminution de volume du poumon atélectasique qui cependant reste appliqué contre la paroi. Si l'atélectasie est de grande importance le diaphragme est haut situé du coté atteint, le médiastin se déplace vers le côté malade à l'inspiration, il y a inversion au reniflement. Mais il faut savoir qu'en cas de paralysie phrénique le parenchyme peut présenter de discrètes opacités ou bandes horizontales. Il s'agirait de plages d'atélectasie de petits territoires bronchiolaires, à la limite du poumon normalement ventilé par le diaphragme, avec la partie ventilée par la respiration costale. La limite de cette région est la grande scissure.

D'autres opacités pulmonaires peuvent simplement coexister sans rapport direct, qu'il s'agisse d'images de tuberculose, d'infarctus pulmonaire ou de pneumopathie.

- Les tumeurs diaphragmatiques - soit bénignes, soit malignes, simulent parfois une éventration. La clef du diagnostic est le pneumopéritoine.

- Les hernies diaphragmatiques, mais le contour de la coupole n'est pas continu, ni régulier.

A gauche parfois la grande courbure de l'estomac est au dessous de celle-ci, c'est alors le pneumopéritoine qui montre la solution de continuité.

Les radios digestives peuvent objectiver en particulier en Trendelenbourg le déplacement des organes digestifs.

Enfin on ne confondra pas une paralysie phrénique avec un pneumopéritoine spontané.

- Les éventrations diaphragmatiques : On désigne sous ce terme une surélévation totale ou partielle permanente d'une coupole diaphragmatique, le muscle conserve ses attaches normales et ne présente aucune solution de continuité. Il s'agit donc d'une affection anatomo-clinique fort différente de la hernie diaphragmatique, dans laquelle précisément cette continuité diaphragmatique est interrompue.

Le seul point commun à l'éventration et à la hernie diaphragmatique est la modification topographique imprimée au viscères déplacés. Dans l'éventration les organes abdominaux restent abdominaux, dans la hernie, certains viscères abdominaux (estomac) émigrent dans la cavité thoracique.

Dans l'éventration la voute diaphragmatique est régulière, tirée au compas. Lors des mouvements respiratoires, le diaphragme, normalement, descend à l'inspiration et s'élève à l'expiration, alors qu'en cas de hernie diaphragmatique, les viscères abdominaux, intra thoraciques par l'effet d'aspiration du vide pleural subissent des mouvements inverses. L'éventration partielle qui représente un diverticule du diaphragme doit être distinguée des kystes et tumeurs du muscle, des pleurésies enkystées, des kystes hydatiques et tumeurs des organes sous diaphragmatiques.

Les radios peuvent montrer des viscères qui remontent jusqu'au troisième espace intercostal. Entre la clarté gastro-colique et la clarté pulmonaire s'interpose la ligne diaphragmatique nette.

La radio barytée montre que l'estomac est presque toujours l'organe éventrée en forme de U renversé, en cocarde, mais ni sus fiaphragmatique ni bilobulé, et sans reflux gastro oesophagien en Trendelenbourg.

L'éventration frappe avec prédilection le sexe masculin.

Il y a des formes congénitales qui peuvent entraîner la mort chez le nouveau-né par arrêt cardio respiratoire.

Il y a des formes acquises dont on attribue la pathogénie à la dégénérescence et l'atrophie des fibres musculaires du diaphragme sous l'action d'états inflammatoires, néoplasiques ou aux traumatismes surtout chirurgicaux à des fins thérapeutiques.

Quoi qu'il en soit le diagnostic d'éventration doit être posé après avoir éliminé celui de paralysie phrénique. Et souvent le diagnostic d'éventration est posé faute de ne pouvoir en porter un autre.

2 - Quant le diagnostic différentiel se pose devant une anomalie de cinétique, on devra éliminer ce qui n'est pas paralysie.

A - Le flutter diaphragmatique :

Affection rare, cliniquement, on observe des palpitations épigastriques paroxystiques dont le rythme n'est pas synchrone au pouls. L'électrocardiogramme est normal. L'examen radioscopique fait en crise, visualise des tremblements très rapides d'un centimètre environ d'amplitude superposés à des excursions diaphragmatiques normales.

B - L'inhibition psychodiaphragmatique : sujets à cinétique diaphragmatique normale en respiration calme. Dès qu'on leur demande une intervention volontaire et l'exécution de mouvements amples, le diaphragme s'immobiliserait et la respiration costale seule, entrerait en jeu.

oOo

DIAGNOSTIC ETIOLOGIQUE

Tantôt évident, tantôt recherché par les examens complémentaires.

I - CAUSES SPONTANEES

Elles relèvent de l'atteinte du phrénique en n'importe quel lieu de son trajet aussi bien cervical que thoracique.

A - Au niveau de son émergeance :

- cervicarthrose
- hernies discales
- ischémie radiculaire

sont de diagnostics parfois difficiles, parfois la paralysie phrénique est au premier plan, d'autres fois, elle est associée à plusieurs paralysies, et ces dernières peuvent être le symptôme majeur qui incite le malade à consulter et c'est au cours d'un bilan complet que l'on découvre la paralysie phrénique (radios du rachis, myélographie).

B - Au niveau du cou :

Toutes les tumeurs susceptibles de comprimer le phrénique quel qu'en soit leur origine. Mais en fait les adénopathies semblent être la cause la plus fréquente.

C - Dans le thorax :

Tous les éléments contenus dans le thorax sont susceptibles d'être à l'origine d'une compression ou destruction du nerf phrénique :

- atteinte bronchique :

  . cancer broncho pulmonaire ou la part de la paralysie phrénique est difficile à faire dans le complexe lésionnel.

- Atteinte du parenchyme :
  - . tuberculose secondaire,
  - . sarcoïdose
  - . silicose
  - . métastase
- Atteinte ganglionnaire :
  - . primo infection tuberculeuse,
  - . métastase
  - . sarcoïdose
- Atteinte des séreuses :
  - . la paralysie phrénique est la complication d'une inflammation pleurale ou péricardique,
- Atteinte du médiastin :
  - . tumeur du médiastin
  - . médiastinité cancéreuse
- Atteinte vasculaire :
  - . anévrysme aortique.

Mais le plus souvent dans ce groupe étiologique, c'est la maladie primitive qui attire l'attention et c'est au cours du bilan de cette dernière que le diagnostic de paralysie phrénique sera établi.

D - Par radiculite ou polynévrite infectieuse ou toxique :

Habituellement le virus n'est pas recherché quand la paralysie phrénique entre dans le tableau typique d'un zona mais il serait très intéressant de pouvoir prouver cette étiologie, avec des preuves à l'appui.

C'est devant le contexte clinique qu'on pensera à une atteinte du phrénique par névrite sérique, mais cette dernière donne plus volontiers une atteinte bilatérale.

L'atteinte du phrénique au cours de la diphtérie et du tétanos est associée à d'autres paralysies et n'est souvent qu'un épiphénomène.

La poliomyélite peut être à l'origine de paralysie phrénique mais souvent l'atteinte est bilatérale.

II - CAUSES TRAUMATIQUES

A - Thérapeutiques :

La phrénicectomie n'a plus qu'un intérêt historique. Elle aggravait le déficit fonctionnel, laissait quiescent des foyers tuberculeux. L'ere des antibiotiques a bien changé les résultats thérapeutiques.

B - Accidentelles :

Au cours de traumatismes aussi bien atteinte rachidienne que cervicale, ou thoracique, plaies par balles, éclat d'obus, coup de couteau.

Les accidents de la route mettent le médecin devant un polytraumatisé chez lequel l'atteinte du phrénique doit être recherchée.

oOo

V - EVOLUTION - PRONOSTIC - TRAITEMENT

A - EVOLUTION

On a très fréquemment observé chez le phrénicectomisé ancien la reprise des mouvements actifs de l'hémidiaphragme. Cette reprise survenant au bout de 18 mois à 2 ans sauf si plus de 10 cm de nerf ont été arraché.

La mesure de la chronaxie permet de démontrer la régénérescence du nerf. Si on l'excite au niveau de la cicatrice, on obtient une réponse du diaphragme. Le processus de régénération est achevé lorsque la chronaxie du nerf opposé est normale, la répercussion réflexe n'existe plus. Généralement on trouve du côté malade une chronaxie augmentée, ce qui indique que la régénération est incomplète, limitée à une partie seulement des fibres.

De ce fait, l'amplitude des mouvements diaphragmatiques au cours de la respiration normale et de l'excitation électrique est moins grande que normalement. La recherche de la chronaxie des nerfs phréniques peut donc donner des indications fort intéressantes sur l'évolution d'une paralysie phrénique.

En cas de dégénérescence évolutive, il y a une inexcitabilité de ce nerf, mais la chronaxie du nerf symétrique augmente par répercussion réflexe.

Si le nerf régénère, excitabilité quoique moins importante que normalement : chronaxie fortement augmentée des deux côtés,

Si le nerf a achevé sa régénération, excitabilité à peu près normale, chronaxie augmente du côté malade et chronaxie normale du phrénique sain.

B - PRONOSTIC

Le pronostic est fonction de la cause même de la paralysie phrénique; favorable en cas d'inhibition phrénique passagère, mais au contraire défavorable en

cas de processus malin ou d'atteinte traumatique irrémédiable. Le pronostic fonctionnel dépend de l'importance du déplacement des organes : diaphragme, médiastin, organes abdominaux (estomac, colon) et aussi de l'état parenchymateux pulmonaire. Ces troubles conditionnent l'importance du déficit fonctionnel donc le degré d'insuffisance respiratoire et le retentissement digestif.

C - TRAITEMENT

Actuellement il n'existe pas de thérapeutique curative de la paralysie phrénique contrairement à l'éventration diaphragmatique qui est traité avec succès par plicature du diaphragme après thoracotomie. Seul un traitement médical symptomatique pourra être envisagé dans les troubles digestifs ou cardiaques quand ils existent.

La kinésithérapie rééducation est une thérapeutique d'attente.

La correction de la fonction diaphragmatique pour une paralysie phrénique est plus aléatoire qu'en cas d'éventration congénitale. Dans ce dernier cas en effet il suffit lorsqu'il persiste un anneau musculaire périphérique de rétablir la position correcte pour que la cinétique redevienne normale. Par contre, en cas de paralysie phrénique véritable, nous n'avons actuellement que peu de moyens à notre disposition.

L'électrostimulation externe peut être proposée dans la mesure où l'on pense qu'il s'agit d'un trouble transitoire, afin d'éviter l'atrophie musculaire en attente de la régénération nerveuse. En fait la solution idéale devrait être apportée par deux techniques encore au stade expédimental, ce sont :

- l'anastomose nerveuse phrénique par suture bout à bout en cas de rupture nerveuse,
- l'anastomose de l'extrémité distale du nerf phrénique sectionnée avec le nerf pneumogastrique.

Bien entendu le traitement curatif de la paralysie phrénique doit être adapté à sa cause.

oOo

VI - PRESENTATION DES OBSERVATIONS

PARALYSIE DU PHRENIQUE DROIT ASSOCIEE A UNE PARALYSIE MOTRICE LOCALISEE DU MOIGNON DE L'EPAULE PAR ISCHEMIE RADICULAIRE DE DISCARTHROSE.

Observation apportée par le Dr. M. BLONDEAU, avec documents établis par les Drs. H. GOUDAL, D. RIBADEAU-DUMAS et L. ESSEL.

Mr. MI... Pierre, né en 1906, agé de 64 ans, consulte son médecin traitant (Dr. PASCAREL) en mai 1969 pour une impotence fonctionnelle du membre supérieur droit apparue en quelques jours.

Ce sexagénaire encore fort tonique éprouve, en effet, une diminution considérable de la force musculaire du bras droit. Il ne peut l'élever, mettre "la main à la nuque", ni jouer du biceps et du supinateur comme il se doit.

- Marin en 1926-1928, chauffeur de loco à vapeur de 1928 à 1946, cet homme de l'Aisne avait poursuivi ses activités comme OS2 (vérificateur) jusqu'à fin 1968.

- Dans ses antécédents :

- en 1944 : un ulcus duodénal

- en 1959 : une fracture du col du fémur gauche lors d'un traumatisme par accident.

- en 1967 : un glaucome bilatéral qui n'impose pas l'arrêt de son travail.

- mais surtout, depuis une dizaine d'années, un état polyarthrosique (lombarthrose, cervicarthrose, etc....) ayant justifié les soins éclairés du Dr. ORDONNEAU, et assez bien corrigé par les traitements habituels.

- par ailleurs : pas de note éthylique flagrante, et tabagisme de type "français moyen" de 20 gauloises par jour,

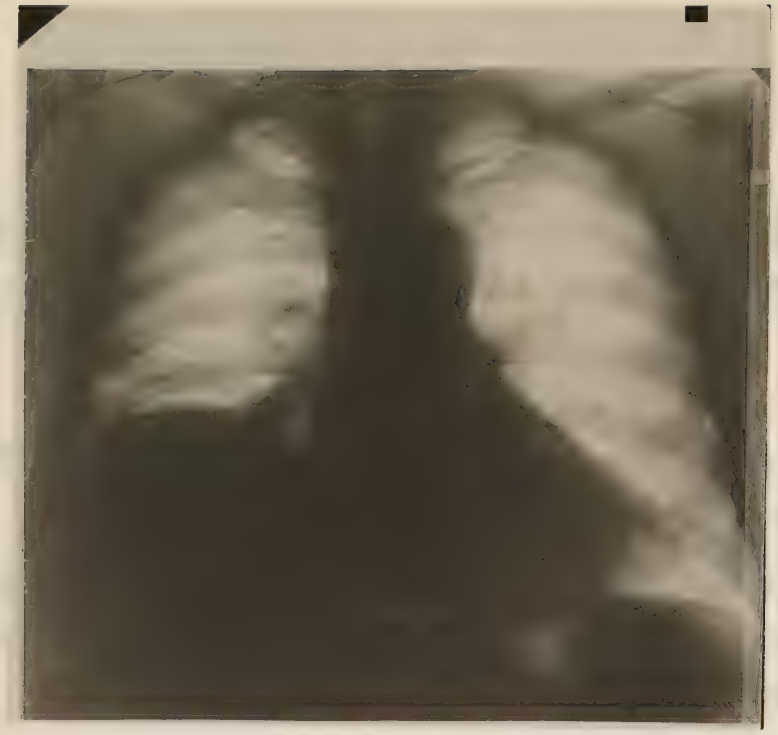

Mr Mi - - -
inspiration

Mr Mi - -
expirati -

C'est donc en mai 1969, lors de l'apparition de cette impotence fonctionnelle du membre supérieur droit, qu'un bilan complet est effectué par le Dr. GOUDAL (Centre hospitalier d'Aulnay sous bois).

- il est précisé en particulier une paralysie du circonflexe, et une amyotrophie du deltoïde, ainsi qu'une diminution de la force musculaire du biceps.

- il est découvert une ascension considérable de la coupole diaphragmatique droite.

- les examens complémentaires effectués en juin 1969 chez le Professeur MAZARS et par le Dr. RIBADEAU DUMAS vont permettre de préciser :

- l'absence de compression médullaire (examen lipiodolé normal)

- l'existence d'une discarthrose cervicale, qui sera confirmée par de nouvelles radiographies "importante arthrose méniscosomatique C4-C5, et surtout C5-C6 et C6-C7. Il s'y associe une arthrose unco-vertébrale avec un retentissement sur le calibre de tous les trous de conjugaison, y compris C3-C4, ce qui peut expliquer la paralysie phrénique droite" (Docteur Lucien ESSEL).

- les examens radiologiques pulmonaires successifs mettront en évidence :

. en scopie, une élévation de la coupole diaphragmatique de 8 cms au dessus de la gauche,

. à la respiration lente : un synchronisme du jeu des 2 coupoles.

. à la respiration normale : un retard de la coupole droite.

. à la respiration accélérée et au reniflement :une inversion.

- Mais sur les radiographies Inspiration-Expiration (oct. 1969) prises aux mêmes constantes et révélées aux mêmes temps (Dr. M. BLONDEAU) on notera :

. .contraste peu marqué, mais réel, entre les 2 temps; le contraste existe aussi à droite, comme à gauche.

Mr Mi --- profil droit

Il faut remarquer qu'en expiration forcée la coupole droite a remonté de 2 cms par rapport à l'inspiration. Car avec la rétraction de la sangle abdominale dans la position d'expiration forcée, il y a de nouveau synergie de la position des coupoles, puisque, par le jeu de la pression abdominale, les mouvements de la coupole inerte suivront ceux de la coupole active.

Le retard et l'inversion s'observent en scopie dynamique. Mais le phénomène paradoxal peut disparaître dans l'équilibre des positions extrêmes.

Ce fait qui est courant dans l'éventration, se rencontre aussi dans les paralysies phréniques.

Les clichés reflètent encore un aspect de thorax emphysémateux à côtes horizontales.

Les arborisations broncho-vasculaires sont également réparties. Pas de trapping. Une discrète zone d'opacification infra cardiaque correspond sans doute à une zone de tassement du parenchyme pulmonaire ou plutôt de rétraction par l'élévation de la coupole.

Sur les tomos : aucune opacité segmentaire, les bronches sont bien ouvertes.

La bronchoscopie (Dr. Y. ROSE) confirma l'absence de lésion sténosante bronchique :

- larynx, trachée normaux,
- éperon trachéal normal,
- balancement médiastinal
- à gauche : origine de la bronche principale normale
- à droite : muqueuse normale
- la bronche inférieure est déformée, mais souple.
- aspiration dans la bronche inférieure droite.
- histologie : absence d'élément tumoral décelable (Pr. ROUJEAU)

Par ailleurs : l'examen clinique n'apporte pas d'autres éléments particuliers. Poids : 77 kg, taille 1 m 80.

Poumon : réduction du murmure vésiculaire du champ droit. Légère dyspnée d'effort sans plus.

Coeur : normal. Hyper TA modérée 18-12 (aux 2 bras)

Pas d'artérite des membres inférieurs (IoD = 6, IoG = 4)

Abdomen : foie normal

Réflexes normaux

Génito-urinaire normal

NG, F.S. = N, V.S. = 6.12, Urée = 0,31. Glycémie à jeun = 1,05 Hypercholestérolémie à 3,16. Phosphatases alc. et ac = N. SGOT = 15, SGPT = 13. Tests hépatiques = N - Uricémie = N

Les séquelles fonctionnelles de la fracture du col gauche sont très discrètes.

Donc, retenir tout de même l'hypercholestérolémie et l'Hyper TA modérée

Toutefois, 2 éléments anamnétiques méritent l'attention :

- d'une part un accident de mobylette le 4.12.1968 ayant entraîné une chute sur le côté gauche, et une cervicalgie nette, au dire du patient.
- d'autre part, à cette époque une image thoracique normale.

On peut donc penser à une poussée de cervicarthrose post-traumatique et éliminer une éventration diaphragmatique.

oOo

Ainsi, des hypothèses diagnostics soulevées, on doit retenir :

- la paralysie radiculaire droite avec atteinte du plexus cervical, y compris le phrénique,

- l'origine discarthrosique ménisco-somatique C4-C5, et surtout C5-C6 et C6-C7, ainsi que C3-C4, explique les diverses localisations observées.

- l'ischémie radiculaire due à la discarthrose apporte, l'explication satisfaisante, et permet d'éliminer, dans une certaine mesure, une origine virale de type poliomyélitique.

- sans doute, le traumatisme de Décembre 1968 survenu 6 mois auparavant, eut-il une influence aggravante sur des atteintes cervicarthrosiques déjà existentes.

- l'association de paralysie radiculaire centrée sur C5-C6 et de paralysie phrénique constitue donc bien "un tout" en faveur de l'origine radiculaire commune.... Ainsi, s'élimine logiquement l'idée d'une éventration diaphragmatique survenue après le traumatisme.

L'évolution concernant les atteintes du membre supérieur droit fut favorable. Avec la rééducation, fut récupérée la force musculaire au niveau du deltoïde, du biceps et du long supinateur.

Mais, malgré la gymnastique respiratoire, aucune amélioration ne fut notée, quant à l'ascension de la coupole droite.

Cependant, le jeu en respiration est synchrone et de l'ordre de 1 cm et 3 cms, en expiration forcée (avril 1970)

En avril 1971, le jeu phréno-diaphragmatique est identique.

En résumé, le diagnostic de paralysie phrénique, associée à une paralysie radiculaire élective de C5-C6 par ischémie due à une discarthrose, reste le plus valable.

oOo

PARALYSIE PHRENIQUE APRES ADENOPATHIE CERVICALE TUBERCULEUSE DE L'ENFANCE - OU EVENTRATION DIAPHRAGMATIQUE ?

Mlle GUI.... Colette, née en 1939 employée de bureau.

A l'âge de 2 ans 1/2 - adénopathies cervicales gauches dans la région anté scalénique inférieure, avec état infectieux marqué pendant 1 mois.

L'importance de la tuméfaction ganglionnaire avait conduit, à l'époque, un praticien à pratiquer une incision. La suppuration persista pendant plusieurs mois, et le diagnostic de Tuberculose I fut alors établi. Réactions tuberculiniques +, contage probable par une personne de l'entourage atteinte de tuberculose.

En 1949, à l'âge de 10 ans, une radiographie pulmonaire révèle (fig. 4) des microcalcifications interbronchiques bilatérales, mais surtout une ascension de la coupole diaphragmatique gauche.

Elévation relative : 3 cms

Hauteur apex - sommet de la coupole droite : 16 cm

Rapport à 3/16 = 0,19

En 1950, accentuation relative de l'ascension de la coupole gauche : 4 cm 1/2

Hauteur : 17 cm

Rapport 4,5 /17 = 0,26

En 1960 : quelques troubles digestifs discrets (gonflement épigastrique, éructations après les repas. Radios oes. est. duod = "estomac présentant une grosse déformation en cascade avec aérogastrie importante et surélévation de la coupole. Volvulus partiel. Evacuation normale. Pas de lésion gastrique ni bulbaire. Aérocolie").

Mlle Guil —
radio à l'âge
de 10 ans

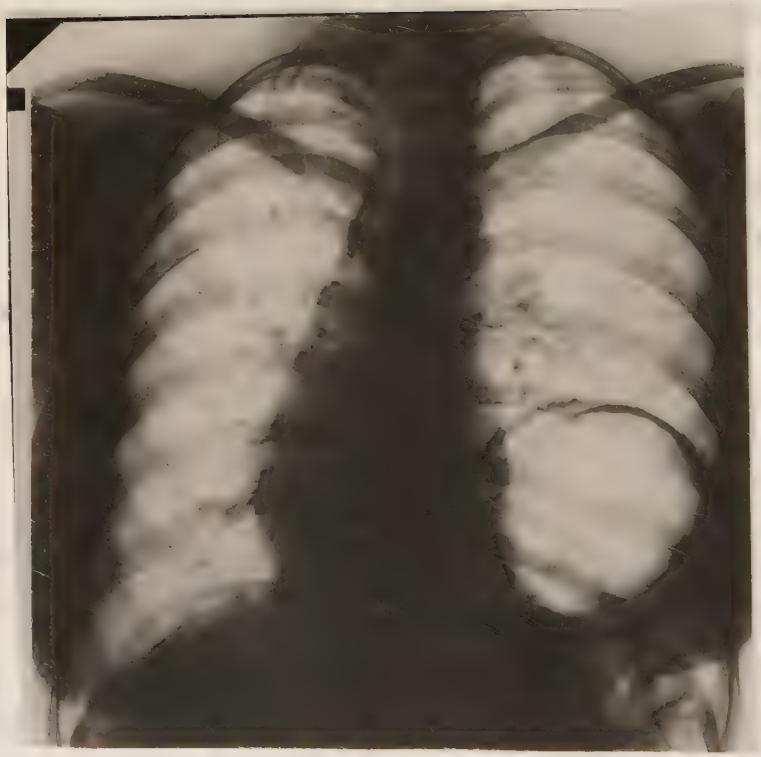

Mlle Guil —
inspiration

Octobre 1969 : tuberculose pulmonaire (infiltrats et nodules des lobes supérieurs droits et gauches) culture : BK +

A l'examen :assez bon état général. Poids : 42 kg, Taille 1 m 57

Peu de troubles fonctionnels : légère dyspnée d'effort sans plus.

Auscultation : pas d'adventices

Abdomen non météorique

Peu de syndrome digestif subjectif (discrète aérogastrie post prandiale sans plus).

On note sur la peau cervicale gauche, dans la région anté scalénique à 2 cm au dessus de la clavicule, une cicatrice linéaire longue de 2 cms environ, un peu adhérente aux plans sous cutanés, un peu irrégulière et peu indurée. C'est un aspect d'écrouelle centré par l'incision pratiquée autrefois.

V.S. : 9-24, NG et FS = N

Traitement spécifique : nettoyage bactériologique immédiat, et radiologique en 6 mois.

L'étude radiologique dynamique aux différents examens d'octobre 1969 à octobre 1971 apporte les mêmes données :

- En scopie : synchronisme à la respiration lente et profonde,
  retard à la respiration normale,
  inversion à la respiration rapide et au reniflement
- même élévation relative de la coupole gauche : 8 cm environ
- sur les clichés Inspiration Expiration tirés aux mêmes constantes (dec. 70) fig. 5 et 6 : jeu coupole droite : 3 cms
  jeu coupole gauche : 1 cm
  en expiration forcée bloquée, la coupole gauche s'élève à 1 cm au dessus de la position d'inspiration.

Les arborisations broncho-vasculaires sont harmonieusement réparties.

L'expulsion de l'air alvéolaire est homogène à l'expiration, mais le contraste inspiration expiration est modéré

Mlle Sui - -
expiration

Mlle Sui -
profil G.

Sur le profil gauche en inspiration (fig. 7) la coupole se monte au niveau au niveau de l'hémithorax. Elle est homogène. L'aérogastrie et l'aérocolie sont considérables.

9.2.71 : Bilan fonctionnel (Dr. P. PERALDI)

C.V. : 1,800	(V.Th : 3.000)
VEMS : 1,350	(V. Th : 2.500)
$\frac{VEMS}{CV} \times 100 = 75$	(V.Th : 76 %
Vent. Max. Min : 43,200,	(V. Th inf à 72 l)
V.R. : 0,800	(V. Th : 0,850)
$\frac{V.R.}{CT} \times 100 = 30$ %	(V. Th : 22%)

Epreuves non modifiées par l'aleudrine.

Conclusion : insuffisance respiratoire restrictive pure. Déficit de 40 % par amputation quati totale de la ventilation gauche, en rapport avec la dégénérescence phrénodiaphragmatique gauche.

17.3.1971 : Scintigraphie à I. 131 (Dr. DEBAUD)

Gauche : bonne perfusion artérielle pulmonaire,

A droite : légère hypofixation apicale (en rapport avec les discrètes séquelles fibronodulaires cicatricielles de la tuberculose).

CONCLUSION :

- Ascension de la coupole diaphragmatique dépistée à l'âge de 10 ans
- Aggravation jusqu'à l'âge de 24 ans car la dénivellation des 2 coupoles s'accentue durant cette période selon une progression supérieure à celle évaluable lors de la croissance et du développement thoracique de la patiente.
- Depuis : stabilisation
- Déficit fonctionnel respiratoire exclusivement restrictif de 40 %
- Circulation et perfusion artérielle absolument conservée du côté atteint
- Dans les antécédents : tuberculose I à l'âge de 2 ans 1/2 suivie d'adénopathies cervicales gauches étendues ayant suppuré.

- Pas de traumatisme thoracique.

Le diagnostic d'éventration diaphragmatique gauche est probable. Mais l'hypothèse d'une atteinte du phrénique gauche par adénopathies cervicales de l'enfance (d'autant plus qu'une incision locale fut pratiquée) pourrait être soulevée.

Possible aussi : l'éventualité d'une paralysie transitoire sinon définitive, suivie d'une relaxation diaphragmatique ayant évolué vers l'éventration.

Cette observation nous a paru mettre en relief les problèmes critiques que poserait un diagnostic exclusif.

oOo

Mme Bar — —
inspiration

Mme Bar
tous à 14 cm.

PARALYSIE PHRENIQUE PAR MEDIASTINITE CANCEREUSE

Madame BAR.... Hortence, née en 1911

1916 : à l'âge de 65 ans cancer du col utérin, classe III. Curithérapie pré opératoire puis hystérectomie élargie (Pr. G. CERBONNET) télécobaltothérapie post opératoire (Dr. PICHARD).

Janvier 68 : dépistage d'un foyer ganglio pulmonaire paratrachéal droit et d'une métastase du lobe supérieur droit. La bronchoscopie (Dr. Y. ROSE) n'a pu révéler des signes évidents de sténose de la lobaire supérieure et les prélèvements biopsiques furent négatifs.

Aout 68 : clichés inspiration Expiration :

. jeu diaphragmatique droit, 6,5 cm

. jeu diaphragmatique gauche : 8 cm

contraste notable homogène ce qui confirme l'absence de trouble de ventilation localisé et de sténose bronchique comme l'avait précisé la bronchoscopie.

Tomographies : le plan à 13 cm montre l'épaississement juxtatrachéal, mais toutefois un arbre trachéo bronchique bien ouvert,

Examen radioscopique : synchronisme en respiration lente, inversion au reniflement.

Donc la paralysie phrénique est certaine par atteinte médiastinale supérieure. En effet, le foie est strictement normal et l'absence de traumatisme dans les antécédents élimine a priori l'éventualité d'une éventration diaphragmatique.

Bilan radiographique cervical : pas de métastase.

L'évolution, malgré les traitements institués (chimiothérapie adaptée, confirmait le diagnostic de métastases,) envahissement de la veine cave supérieure, circulation collatérale, oedème du cou et du membre supérieur droit, adé-

nopathie axillaire droite (septembre 69) puis récidive loco régionale avec fistule vésico-rectale.

Mars 70 ; décès.

Conclusion : le diagnostic de paralysie phrénique par médiastinite est bien établi par la radioscopie dynamique. Les clichés inspiration-expiration précisent les positions diaphragmatiques aux temps extrêmes de la respiration et sont semblables aux constatations scopiques en respiration lente;

oOo

PARALYSIE PHRENIQUE AU COURS D'UN BESNIER BOECK SCHUMANN

Monsieur WOR.... Bernard, né en 1906 non fumeur.

Prisonnier de guerre en Allemagne, rapatrié en 1941 pour adénopathie trachéo bronchique bilatérale calcifiée et fibrose pulmonaire bilatérale diffuse avec nodules calcifiés des lobes supérieurs en particulier.

A l'époque le diagnostic étiologique avait été celui de séquelles de tuberculose ganglionnaire. Le malade bénéficie d'une cure sanatoriale en Suisse et en 1942, à l'occasion des publications de Potrier concernant la sarcoïdose, une biopsie d'un ganglion épitrochléen droit est pratiquée. Une étude histologique effectuée par un confrère suisse est soumise à Monsieur PATRIORI lui même et affirme le diagnostic de sarcoïdose.

Par ailleurs, les tests tuberculiniques sont négatifs et à l'examen on notait une légère spiénomégalie et des adénopathies cervicales.

1947 - Un bilan radiologique précise les mêmes images ganglionnaires calcifiées, une fibrose et une élévation du diaphragme droit avec une notable inversion au reniflement.

Cependant les tests tuberculiniques sont devenus positifs.

1955 : ce malade est présenté chez le Docteur BROCARD, et lui sont effectués des intra dermos à l'histoplasmine et à la coccidioïdine. Le résultat s'avère négatif.

Donc le diagnostic d'histoplasmose est éliminé.

1960 : Le malade présente un syndrome associant céphalées, oedèmes albuminurie à 2 g. Le culot urinaire montre des hématies et une microlithiase. T.A. 12,5 - 8.

Ainsi sont evoqués les diagnostics de néphropathie et de trouble du métabolisme du calcium. Ce qui pourrait être en rapport avec des atteintes viscérales du type de Besnier Boeck Schaumann (voire thyroïdienne)

Mais les examens complémentaires ne sont pas effectués par le malade.

Avril 1970 ; hospitalisé à l'hôpital Percy pour flutter auriculaire. Réduction par choc électrique. T.A. 15-9

Mai 1970 : radiographies inspirations - expirations :

On note les mêmes adénopathies trachéobronchiques, en particulier des coulées ganglionnaires juxta trachéales gauches et droites et un groupe calcifié monstrueux de la bifurcation. L'aspect est strictement le même que sur les radios de 1947.

Le jeu diaphragmatique est inversé au reniflement, ce qui laisse supposer une paralysie du phrénique traumatisé par les ganglions médiastinaux. Mais à la respiration lente, les coupoles diaphragmatiques demeurent synchrones. A la respiration normale, on note un léger retard. A la respiration rapide, l'asynchronisme apparaît :

- jeu diaphragmatique droit : 1,5 cm
- jeu diaphragmatique gauche : 4,5 cm

Différence des diamètres transverses maximum 2,5 cm.

Les contrastes sont médiocres mais malgré l'insuffisance diaphragmatique droite,on note une légère différence de contraste entre l'inspiration et l'expiration.

Bilan fonctionne : Dr. P. PERALDI, 5 septembre 70 :

C.V. 2,7 l Tiffeneau 63 %

$\frac{VR}{CT} \times 100 = 50\ \%$

Donc insuffisance respiratoire restrictive en rapport avec la paralysie diaphragmatique droite par atteinte du phrénique.

Conclusion : Il s'agit d'une maladie de Besnier Boeck Schaumann àlocalisation ganglionnaire et pulmonaire ayant entrainée une paralysie diaphragmatique. La localisation est non seulement ganglionnaire et pulmonaire, mais aussi multiviscérale, et certains examens, concernant la métabolisme du calcium sont en cours.

oOo

RELAXATION DIAPHRAGMATIQUE GAUCHE D'ORIGINE TRAUMATIQUE

Monsieur DEL.... Lucien âgé de 59 ans, chef de Chantier.

Antécédents : Rhumatisme articulaire aigu en 1933, en janvier 1964, aucune anomalie diaphragmatique gauche, en juin 1964, le malade fait une chute d'une échelle (1 m 20) à la renverse. Il se plaint alors de douleurs dorsales gauches, très rapidement la douleur disparaît mais la dyspnée augmente les semaines suivantes.

En aout 1964, dépistage de l'éventration diaphragmatique gauche et d'opacités gauches en bandes.

Le malade est vu par le Docteur BONDEAU à cette époque, la clinique retrouve des douleurs thoraciques gauches et une dyspnée d'effort.

Les radios montrent une éventration diaphragmatique gauche.

En scopie il y a une inversion des mouvements diaphragmatiques au reniflement.

Des radios digestives montrent une malformation cardiotubérositaire, un spasme et une dilatation de la coupole épiphrénique.

En 1965 : les radios de face et oblique antérieure gauche montrent semble-t-il un diaphragme plus abaissé. Le synchronisme diaphragmatique est presque rétabli.

En 1966 : des radios digestives montrent une grosse tubérosité dans le thorax mais pas d'anomalies pariétales.

En 1967 : un bilan fonctionnel

C.V. : 2,910 P VEMS 1680

$\frac{VEMS}{CV} \times 100 = 58\ \%$ 62 % après aleudrine

Donc insuffisance ventilatoire surtout restrictive en rapport avec l'obésité, l'éventration diaphragmatique gauche et sa médiocre cinétique costale.

Perturbations dynamiques modérées - déficit 50 %

V.R. 1 1 780 UR/CT = 38 %

En 1971 : en scopie synchronisme diaphragmatique droit et gauche. Pas d'inversion au reniflement.

Conclusion : Relaxation diaphragmatique gauche en rapport avec un traumatisme. Disparition des signes radiologiques 7 ans après le traumatisme.

oOo

Mme Re—
inspiration

Mme Re—
expiration

PHRENICECTOMIE

Rappelons l'intérêt historique de la phrénicectomie.

Madame RE... Raymonde née le 26.10.19

Antécédents : bien portante jusqu'en 1943, date à laquelle la malade présente une tuberculose pulmonaire gauche. On pratique alors une phrénicectomie. Depuis cette intervention est apparue une dyspnée chronique à l'effort.

1964 : on retrouve des B.K. Rechute du lobe supérieur droit, nettoyage par rétraction de ce dernier après traitement disparition des B.K. depuis 1965.

La malade est vue pour la première foir par le Dr. BLONDEAU en 1968.

Elle présente alors une toux importante, une expectoration verdâtre parfois striée de sang, une dyspnée à l'effort mais aussi dans le décubitus.

L'examen note à droite des craquements dans la fosse sous épineuse, à gauche, quelques sibilances.

Radioscopie : inversion diaphragmatique au reniflement et àla respiration rapide.

Radiographie : séquelles kystiques tuberculeuses du lobe droit et nodulaire fibro calcifié gauche.

En résumé la malade présente une insuffisance respiratoire par phrénicectomie et une bronchite avec bronchorrhée.

1969 : des tomographies ne montrent pas de changement, on recherche la présence éventuelle d'un aspergillome.

1971 : apparition de signes d'insuffisance ventriculaire droite avec bloc droit, galop droit, oedème des membres inférieurs.

1971 : on demande une scintigraphie à I 131 mais on ne peut la faire car la malade ne peut rester en décubitus.

CONCLUSION : Malade ayant présenté une tuberculose pulmonaire gauche pour laquelle une phrénicectomie gauche a été pratiquée. Vingt ans après rechute avec présence de B.K. dans l'expectoration, la malade recoit un traitement anti-tuberculeux qui nettoye les lésions. Depuis la phrénicectomie s'est installée une insuffisance respiratoire àl'origine de l'insuffisance ventriculaire droite.

oOo

VII - QUELQUES OBSERVATIONS RETROUVEES DANS LA LITTERATURE.

PARALYSIE DIAPHRAGMATIQUE REVELATRICE D'UNE HERNIE DISCALE CERVICALE

Mr. L.... agé de 63 ans, employé à l'EDF était bien portant jusqu'en septembre 1960, date à laquelle s'installe une dyspnée d'effort. Ce n'est que 6 mois après qu'il le signale à son médecin. On élimine la cause cardiovasculaire mais le cardiologue constate une surélévation très importante et une immobilité de la coupole diaphragmatique gauche. Ceci conduit le malade chez le gastro entérologue qui pose le diagnostic d'éventration diaphragmatique avec ascension et volvulus gastrique.

Il l'adresse au Pr. COUINAUD en vue d'une cure chirurgicale mais ce dernier est frappé par l'abolition du reflexe stylo radial et il l'adresse dans un service de neurologie.

L'examen clinique constate une atrophie de l'épaule gauche et ses fosses sus et sous épineuses. Déficit discret à tous les modes intéressant le territoire de C4 à C7 du côté gauche.

Reflexe stylo radial aboli dans sa réponse anti brachiale, aux membres inférieurs babinski gauche.

Radios: surélévation de l'hémicoupole gauche affleurant le bord inférieur de la 5e côte. La radioscopie en affirme l'immobilité.

Radios du rachis cervical et tomographies montrent une image d'arthrose unco vertébrale du côté gauche électivement localisé à l'interligne C4 - C5. Pincement postérieur du disque C4 - C5. Sur les clichés de 3/4 rétrécissement du trou de conjugaison.

Le lipiodol met en évidence un arrêt centré sur le disque C3 - C4 aux passage latéral bloqué à gauche au niveau du disque C4 - C5. De profil arrêt effiloché en C3-C4.

L'opération permet de découvrir la hernie discale C3-C4 médiane comprimant la racine C4 gauche. On se contente de la section du ligament dentelé et le sac dural est élargi à l'aide d'une membrane d'amnios.

Deux mois plus tard, le malade présente les mêmes anomalies neurologiques en particulier la paralysie phrénique gauche avec ascension de l'hémicoupole correspondante.

La hernie en C3-C4 est exceptionnelle et c'est le siège atypique qui est responsable du syndrome radiculaire C4.

CONCLUSION : C'est donc par un examen clinique minutieux et par les examens complémentaires pratiqués que la hernie discale, cause de la paralysie phrénique a pu être découverte.

Le malade et cela est habituel dans les myélopathies par discopathie cervicale ne tire pas de bénéfice évident de l'intervention, au moins est il permis de penser que l'intervention met un terme à l'évolution de la compression médullaire.

oOo

ANEVRYSME AORTIQUE ET PARALYSIE PHRENIQUE

Monsieur HON.... Jean, docker agé de 65 ans est soigné depuis longtemps pour une ectasie de l'aorte avec syndrome broncho-récurrentiel. Le début remonte en 1928 signalé par des douleurs interscapulo vertébrales très vives de type constrictif avec fourmillement ou élancement dans le membre supérieur gauche et dans la poitrine. En 1932, la voix s'est éteinte et au laryngoscope on observait une immobilité de la corde vocale gauche.

En 1933, apparaît une dyspnée à l'effort. La malade se plaint de douleurs axillaires gauches irradiant vers le sternum.

On retrouve un B.W. positif à plusieurs reprises.

L'examen ne montre pas de souffle, le thorax gauche est silencieux, sauf au sommet où l'on perçoit un souffle bronchique éclatant (compression) pupilles régulières et contractiles, le pouls radial gauche est absent.

En scopie on découvre une énorme image anévrysmale, le diaphragme est remonté et immobile. Il existe une aérocolie et aérogastrie importante.

Sur les clichés, on retrouve l'opacité arrondie très volumineuse développée dans le médiastin postérieur débordant dans le champ pulmonaire gauche. La limite de l'ombre est très nette et animée de faibles battements. Cet anévrysme englobe la portion transverse de la crosse et la partie supérieure de l'aorte postérieure.

CONCLUSION : anévrysme du coude gauche de l'aorde manifesté cliniquement par des signes de paralysie nerveuse à type récurentiel et phrénique essentiellement, une paralysie probable du plexus pulmonaire gauche expliquant mieux qu'une compression bronchique le silence du poumon correspondant.

oOo

PARALYSIE PHRENIQUE PAR ADENOPATHIE MEDIASTINALE DE PRIMO INFECTION TUBERCULEUSE

L'enfant Guy.... R né en 1941, est vu pour la première fpis en aout 1954 à l'occasion d'une primo infection tuberculeuse.

Depuis janvier 1954, altération de l'état général. La radio du thorax montre une opacité latéro trachéale gauche, évoquant une origine ganglionnaire, de plus un note une ascension de l'hémidiaphragme gauche qui est au même niveau que son homologue droit. Le malade est mis en traitement anti-tuberculeux. Le malade est revu àl'occasion d'un point de côté sus mammaire G deux mois plus tard. Les radios montrent un trouble de ventilation du lobe supérieur gauche mais l'image ganglionnaire est inchangé. Des tomographies de face précisent l'existence de plusieurs ganglions paratrachéaux et inter-bronchiques. On retrouve des B. K. à l'examen direct.

18 mois plus tard, l'image ganglio parenchymateuse a disparu mais on note une nouvelle ascension de l'hémicoupole diaphragmatique gauche.

En radioscopie le jeu diaphragmatique gauche est de 1 cm sur le mode paradoxal. L'exploration fonctionnelle précise le peu de retentissement respiratoire de la paralysie.

CONCLUSION : Majoration d'une paralysie phrénique gauche au cours d'une primo infection tuberculeuse. La paralysie est due à une adénopathie qui comprime le nerf ou à l'infiltration de contiguité par le processus inflammatoire tuberculeux. La prédominance gauche des paralysies phréniques est expliquée par les rapports étroits qui existent entre le phrénique et les ganglions pré aortiques de la chaine médiastinale antérieure dont le ganglion du canal artériel.

oOo

SILICOSE ET PARALYSIE DIAPHRAGMATIQUE

Malade ayant travaillé dès l'âge de 23 ans, dès 1906 jusqu'en 1957 comme tailleur de pierres dans la Singine.

1952 : les radios montrent des opacités nodulaires réparties diffusément dans le parenchyme pulmonaire. Le diagnostic de silicose au stade 2 est porté.

1957 : à la suite de bronchites répétées apparaît le 1er signe d'une insuffisance cardio respiratoire.

Radiologiquement silicose au stade III et emphysème pulmonaire.

1960 : à l'âge de 77 ans il est invalide à 100 %

1963 : en radioscopie, immobilité du diaphragme gauche et expansion diminuée du diaphragme droit.

1 968 : décès par insuffisance cardio-respiratoire.

A l'anatomopathologie, le nerf phrénique gauche est lésé en deux endroits de son trajet intra thoracique. Dans la région sous claviculaire gauche il est englobé dans un ganglion silico anthracotique, vers le hile pulmonaire gauche, il est fortement accolé à un ganglion hilaire silico-anthracosé.

Le nerf phrénique droit est aussi accolé en périphérie d'un ganglion médiastinal supérieur de la région sous claviculaire droite.

CONCLUSION : la paralysie diaphragmatique gauche de ce malade est due à une double lésion du nerf phrénique. La relation avec la silicose seule ne fait pas de doute. Le nerf phrénique droit présente une lésion débutante. La région hilaire n'est donc pas la seule source de lésions possibles du nerf phrénique, mais ce dernier peut être atteint surtout son trajet médiastinal.

oOo

PARALYSIE PHRENIQUE ET ZONA

Une paralysie du nerf phrénique gauche est découverte lors de l'examen radioscopique d'un malade qui avait présenté sept mois auparavant un zona dans le domaine des 3e et 4e racine cervical gauche, seule étiologie capable d'être retenue à l'origine de la paralysie.

Image thoracique normale en 1952.

Paralysie de l'hémidiaphragme gauche en octobre 1953 mais qui avait été alors négligée.

Décès par coma hépatique, l'examen histologique était en cours.

CONCLUSION : Atteinte du nerf phrénique par un processus viral, le zona atteignant les 3e et 4e racine cervicale.

oOo

CONCLUSIONS

Nous avons essayé, dans cet exposé, d'étudier les paralysies unilatérales acquises du diaphragme par atteinte du nerf phrénique.

- L'anatomie du nerf phrénique est rappelée brièvement ainsi que les zones d'atteintes élective au cours de son trajet.

L'étude physiologique et physiopathologique des coupoles confirme que le diaphragme est bien le muscle inspirateur principal, et que son atteinte unilatérale entraîne une diminution de la capacité vitale d'environ 20 %.

- le diagnostic positif de paralysie phrénique repose : essentiellement sur les données radiologiques, et en particulier sur l'étude du jeu diaphragmatique en radioscopie :

. ascension de la coupole du coté atteint

. respiration paradoxale depuis l'asynchronisme jusqu'à l'inversion.

Mais ces éléments diagnostiques sont pratiquement identiques à ceux constatés dans les éventrations, si bien que le diagnostic différentiel ne sera souvent établi que par la notion d'une étiologie précise.

En effet quatre tableaux pourraient être brossés dans la pratique courante :

. la paralysie phrénique est certaine quand une atteinte radiculaire cervicale ou médiastinale est trouvée,

. l'éventration diaphragmatique est patente, qu'elle soit congénitale déjà connue, ou acquise, ou dépistée aussitôt après un traumatisme par exemple.

La paralysie phrénique est associée à une atteinte ganglion-médiastinale (tuberculose, sarcoïdose) limitée, mais surtout broncho-pulmonaire diffusante. C'est le cas des cancers médiastinaux pulmonaires avec sténose bronchique atélectasiante et envahissement médiastinal.

Il faut donc faire la part de la paralysie phrénique dans le cadre d'un complexe lésionnel. Car les rétractions du parenchyme pulmonaire et du médiastin s'imbriquent avec l'ascension du diaphragme et son inversion paradoxale.

Tantôt la P.P. apparaît initialement, et elle annonce ou reflète une localisation juxta médiastinale envahissante ou encore une adénopathie satellite.

Tantôt elle apparaît au cours de l'évolution.

Quoi qu'il en soit, l'existence d'une paralysie phrénique est un élément pronostique fâcheux.

Dans certains cas, le diagnostic est difficile, sinon impossible, entre paralysie phrénique et éventration, du fait que l'enquête anamnéstique et les examens complémentaires sont négatifs.

L'absence de lésion du phrénique au cours de son trajet, argument négatif essentiel, fait retenir le diagnostic d'éventration plutôt que celui de paralysie phrénique.

Quoi qu'il en soit, l'aboutissant sera le même que l'atteinte initiale, soit :
- nerveuse (paralysie phrénique)
- ou musculaire (éventration relaxation)
- la lésion définitive dégénérative sera neuro musculaire avec, comme conséquence, le déficit en rapport et son corollaire fonctionnel respiratoire.

Les différentes étiologies de l'affection ont été évoquées, le nerf pouvant être lésé en n'importe quel lieu de son trajet, aussi bien radiculaire que dans la région du cou ou du thorax.

- L'évolution de telles paralysies est souvent imprévisible, le pronostic restant lié le plus souvent à l'affection causale.

- La thérapeutique consiste surtout en la kinési-rééducation, les techniques chirurgicales restant du domaine de la recherche.

- Les observations présentées ont essayé d'illustrer divers exemples étiologiques et de parfaire à la connaissance des paralysies diaphragmatiques.

oOo

Vu Le Président de Thèse

Pr. VIC DUPONT

Vu le Doyen de la Faculté

Pr. FOURNIER

Vu et Permis d'imprimer

Le Recteur de l'Académie de Paris

R. MALLET

BIBLIOGRAPHIE

- ANDERSON

Cervical herpes zoster and diaphragmatic paralysis
Pirt. J. Dis. Chest 63, 222,6, oct. 69

AMADEI (N.)

Paralysies phréniques apparemment primitives de l'adulte.
Etude critique (à propos de 7 observations)
Thèse de Paris 1966

AMSLER (R.)

Paralysie phrénique gauche au cours du tétanos
Gazette Med. 25 nov. 1964

BATHA (G.S.M.)

Anatomie des terminaisons du nerf phrénique et innervations motrice du diaphragme.
Thorax 1957, 12-50

BERGET (M.) COLLEN, FERGUSSON, HENDY T.

Paralysie diaphragmatique gauche et vocale gauche avec anévrysme du canal artériel chez un enfant de 7 ans
J. of Pediat. juin 1961, p. 800

BERNICOT

Eventration diaphragmatique acquise par paralysie phrénique latente
Thèse Lyon juil. 1951 n°137

BLETTNER (R.J.)

Paralysie diaphragmatique unilatérale sans atteinte du plexus brachial
J. of pédiat. 1942, 20, 223

BOUDIN et coll.

Paralysie diaphragmatique révélatrice d'une hernie discale cervicale
Rev. Neurolog. dec. 1961, T. 105, n°6, p. 514

BOURGUIGNON

Points moteurs du diaphragme de l'homme et leurs chronaxies
e. r. soc. biol. 1931, 107

BRUN (J.) PERRIN FAYOLLE (M.)

Insuffisance diaphragmatique et insuffisance respiratoire chronique
Rev. du Praticien 1959, T. 9, n° 2, p. 117

CERNIA (T.)

Paralysie de l'hémidiaphragme par zona
Rev. Clin. Espan. 30 juin 1953, 49, 397

CHARREAU Michel

Thèse de Médecine Paris 1959, n° 396 Paris D. Taib

CONROE (J.) WOOD KAY SPOONT

Névrite motrice après anatoxine tétanique avec atteinte respiratoire
Amer. J. Med. 1951, 10, 781

COUROUX (A.) LEREBOULLET (J.)

Syndrome phrénicopupillaire avec paralysie du plexus brachial dans un cas de cancer dupoumon avec tuberculose
Arch. Med. Cher. ep. Resp. 1031, 6, 569-579

CREMIEUX (A.) et coll.

Zona du ganglion géniculé avec paralysie diaphragmatique
Rev. de Neurol. avril 1961, T. 104, n° 4

DOUADY (D.) MICHEL (R.)

Exploration électrique des fonctions motrices du diaphragme et phrénicectomie
Arch. Med. Chir. App. Rep. 1934, 9. 461

DROUET (P.L.) FAIBRE (G.) LAMY

Syndrome phrénico pupillaire
Société de Médecine de Nancy 27 mai 1953

FREEDMAN (B.)

Paralysies unilatérales laryngées et diaphragmatiques associées à des maladies pulmonaires inflammatoires
Thorax 1950, 5, 161

GAGLIARDI (B.A.) FIEGELSON (H.H.) SHUFRO (A.G.)

Respiration paradoxale transitoire
J. Thor. Surg. 1959, 37, 6, 36

GIROUD (P.) ORSINI (A.) METRAS (L.) GIROUD (H.) GREGOIRE (M.)

Les paralysies diaphragmatiques durables, séquelles de primo-infection tuberculeuse
Arch. Franc. Ped. 1957, 14, 107

GOMES (M.C.)

A propos des variations des contours diaphragmatiques
Bruxelles Med. 70 et 1931, 31. 2075, 4 oct. 1961, 31.2123

GUPTA (G.)

Paralysies phréniques spontanées au cours de la tuberculose pulmonaire chronique.
British J. of dis. chest. 1960, 54, n° 3, p.283

KEHN (M.)

Paralysie spontanée transitoire dudiaphragme
Dis. of Chest 1953, 24, 104

LANDSTATTER (L.)

Polynévrite après SAT
Chir. 1952, 23, 27

LESCURE (R.)

Contribution à l'étude radiologique cinétique du thorax et de son contenu
Thèse Paris 1971

LEMAT (M.), LOYER (A.) FEVRE (J.)

Un now eau cas de paralysie phrénique latente par traumatisme fermé du thorax.

MERCUS (H.)

La névralgie phrénique
Rev. Neurol. Juil. 1931, n° 1

MEYLER (L.) HUIZINGA (E.)

Position élevée transitoire du diaphragme
J. Thor. Surg. 1950, 19, 283

MUGES (J.) POINSOT (R.) de MICHEAUX

Anévrysme aortique et paralysie phrénique
Marseille Med. 1935, 1, 669

MORTELECQUES (L.)

Les paralysies phréniques de la silicose et de la silicotuberculose
Thèse Lille 1957

NICOD

Silicose et paralysie du diaphragme
Schwartz med. uschr.? 94, 1461, 1462, 1964

PERROTIN (J.) T. MOREAUX

Chirurgie du diaphragme
Masson Ed.

RIQUAND

Contribution à l'étude des paralysies phréniques. Mémoire pour le Certificat d'Electrologie Nancy 1956, n° 49

RIQUAND (J.)

Les paralysies spontanées unilatérales du nerf phrénique
Thèse Med. Nancy 1954

RUECH (A.) CONELADE (P.)

La paralysie phrénique d'origine zostérienne
Montpellier med. nov. 1954, 6. 335

RILEY (E.A.)

Paralysie diaphragmatique idiopathique
Amer. J. Med. Mars 1962, p.404

ROUVIERE

Anatomie humaine

SADOUL (R.) et PESTLIN

Physiologie et physiopathologie respiratoire

SCHIFRIN

Paralysie diaphragmatique unilatérale due à une blessure du nerf phrénique chez un nouveau né avec ou sans paralysie brachiale associée
Pédiat 1952, 9, 69

SERGENT (E.)

La paralysie du nerf phrénique dans le cancer du poumon et la tuberculose pulmonaire
Bull. mem. Doc. Med. host. Paris 1930, 54, 7,9

SMITH (H.P.)

Paralysie phrénique par névrite sérique
Amer. J. Med. 1955, 19, 808

SPIERS (A.S.)

Paralysie phrénique et zona
Med. J. aust. 1963, 50, 1, 850

oOo

SCHIERLIN

Paralysie diaphragmatique unilatérale due à une blessure du nerf phrénique chez un nouveau né avec ou sans paralysie brachiale associée
Pédiat 1952, 9, 89

SERCENT (E.)

La paralysie du nerf phrénique dans le cancer du poumon et la tuberculose pulmonaire
Bull. mem. Doc. Méd. hosp. Paris 1930, 54, 7,9

SMITH (H.P.)

Paralysie phrénique par névrite sérique
Amer. J. Méd. 1955, 19, 808

SPIERS (A.S.)

Paralysie phrénique et zona
Méd. J. aust. 1953, 50, 1, 850

oOo